

Ett urval av bilder från projekt "renens hälsa och sjukdomar vid utfodring i hägn"

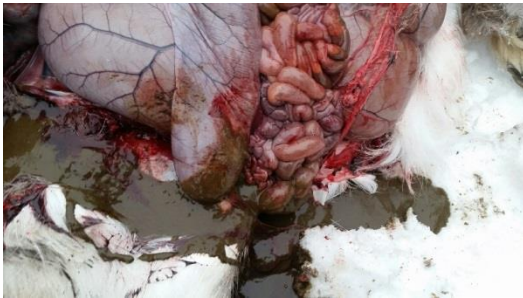Våmacidos



Diarré vid våmacidos

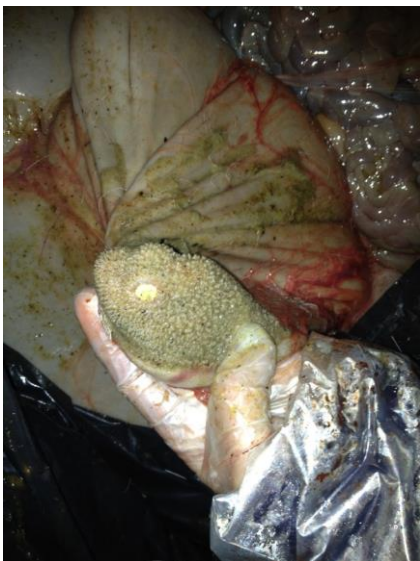

Kräkning vid våmacidos

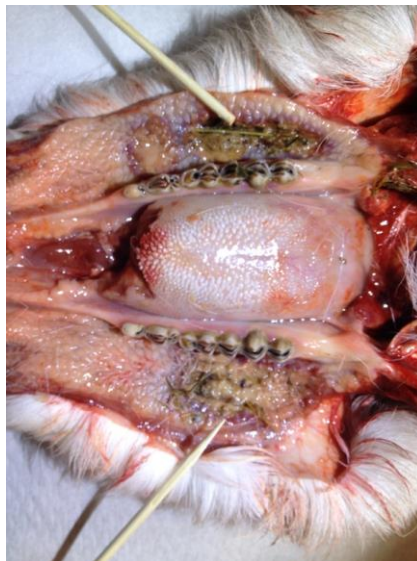

Vattnigt innehåll i våmmen vid våmacidos.

Nekrobacillos

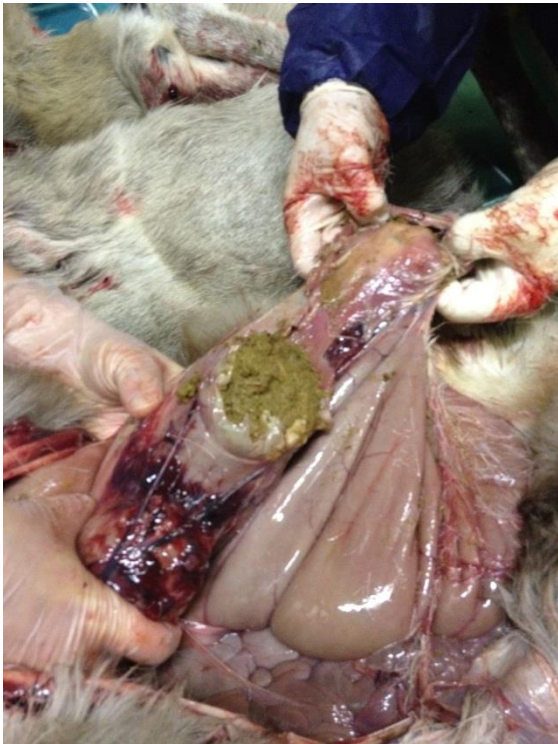

Nekrobacillos i våmmen

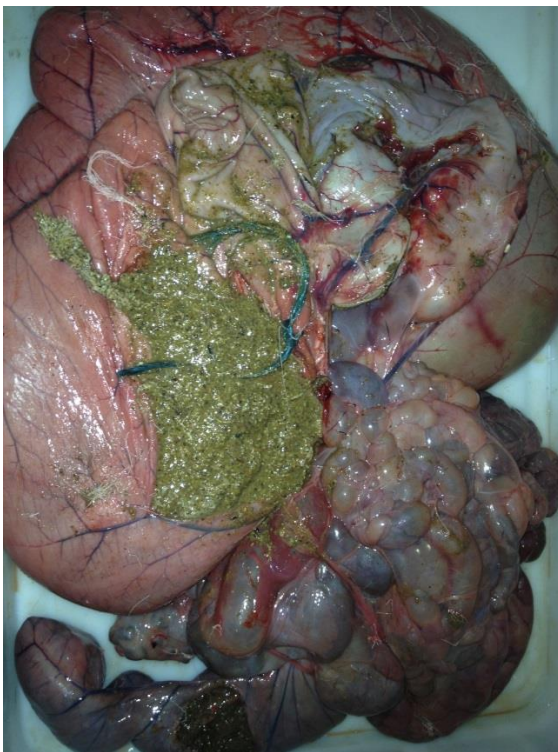

Nekrobacillos i munhålan

Inpackning och främmande kropp i mag- tarmkanalen

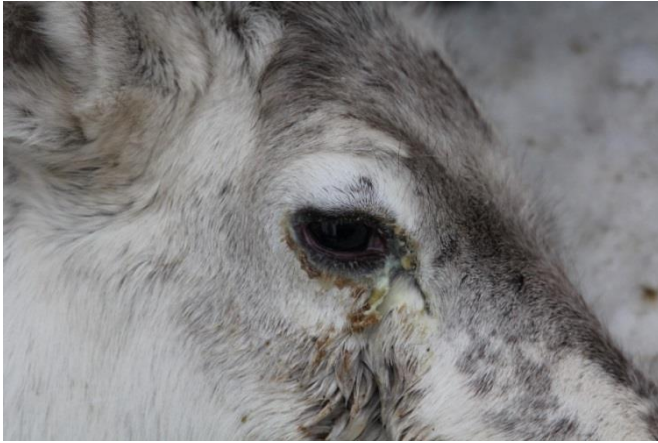

Inpackning löpmage



Snöre i våm och nätmage

Smittsam ögoninflammation



Miljö

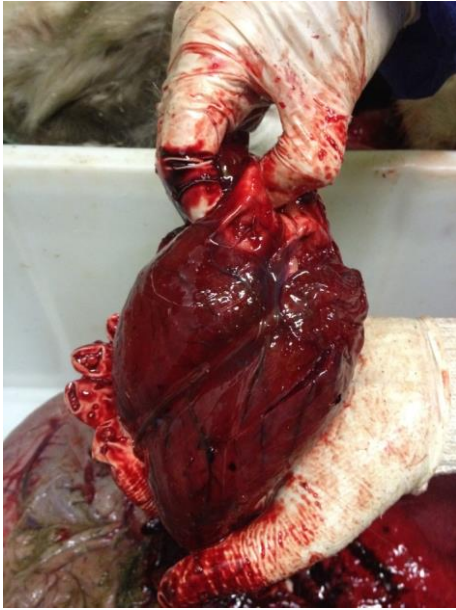


Många djur på liten yta.



Plötslig värmebölja i mars, översvämmad hage

Utmärgling



Serös atrofi hjärta

Blöt buk

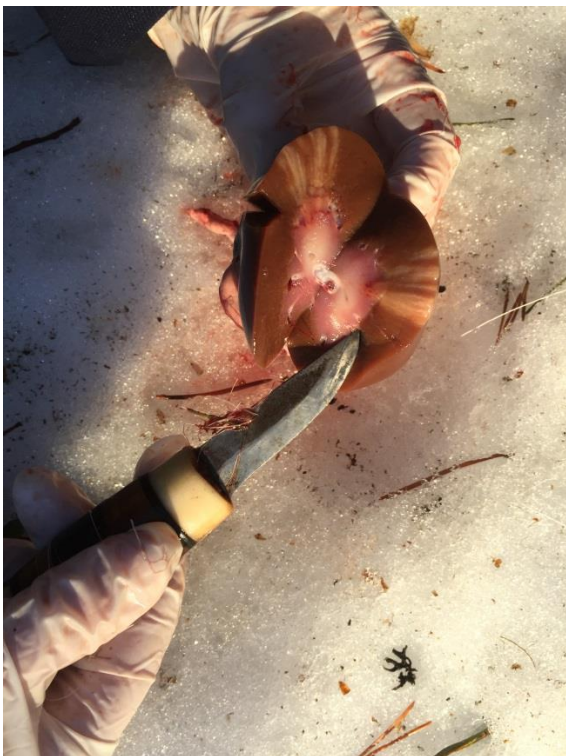

Blöta armbågar och ljumskar hos ren i hägn

Övrigt



Ren i dålig kondition med rikligt av pälsätande lus



Kroniska njurinfarkter